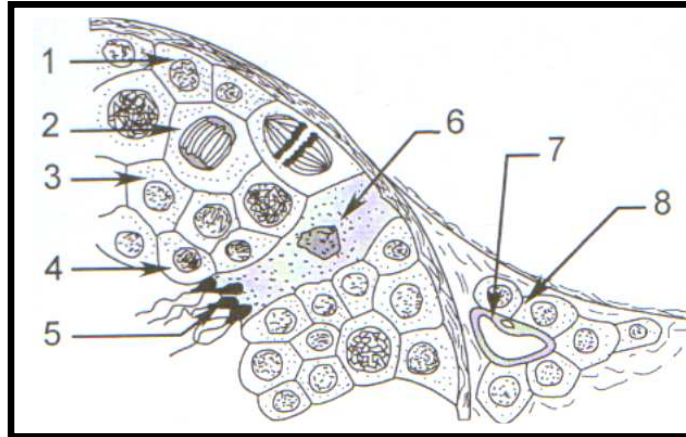


Exercice n°1 :

Le document suivant est une représentation schématique, au fort grossissement du microscope d'une coupe transversale partielle d'un organe de mammifère.



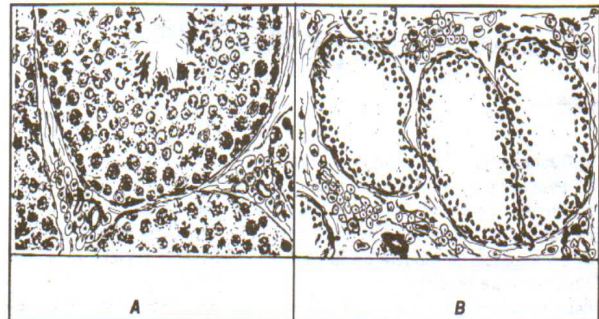
Coupe transversale partielle d'un organe de mammifère.

- 1- Indiquez à quel organe appartient cette structure.
- 2- Identifiez les éléments correspondant aux numéros indiqués.
- 3- Précisez la garniture chromosomique des éléments 1, 2, 3, 4, 5, 6 et 8.
- 4- Réalisez un schéma d'interprétation de l'élément 5.
- 5- Indiquez par un diagramme les différentes étapes qui ont abouti à la formation des éléments n°5.

Exercice n°2:

- 1- La castration bilatérale des testicules avant la puberté entraîne la stérilité ; les caractères sexuels primaires intéressant le développement du tractus génital (pénis, prostate, vésicules séminales ...) restent infantiles ; les caractères sexuels secondaires (pilosité, voix ...) ne se différencient pas. Que peut-on conclure ?
- 2- Il arrive que les testicules ne descendent pas avant la naissance dans les bourses et restent dans la cavité abdominale : c'est la cryptorchidie qui, si elle est bilatérale, entraîne une stérilité accompagnée d'un développement normal des caractères sexuels masculins. Les figures du document suivant représentent la structure d'un testicule normal (A) et celle d'un testicule cryptorchide (B).

- a- Etablissez une comparaison entre ces deux structures.
- b- Déduisez les structures responsables des fonctions testiculaires.



- 3- On met en **parabiose** deux rats pubères, un rat (A) normal et un rat (B) totalement castré. On constate que les caractères sexuels primaires et secondaires des deux rats restent normaux. Le rat (B) demeure bien entendu stérile.

Remarque : mettre en parabiose deux animaux consiste à les réunir par des structures cutanées.

- a- Interprétez les résultats de cette expérience.
- b- Quelle (s) information (s) pouvez-vous dégager ?

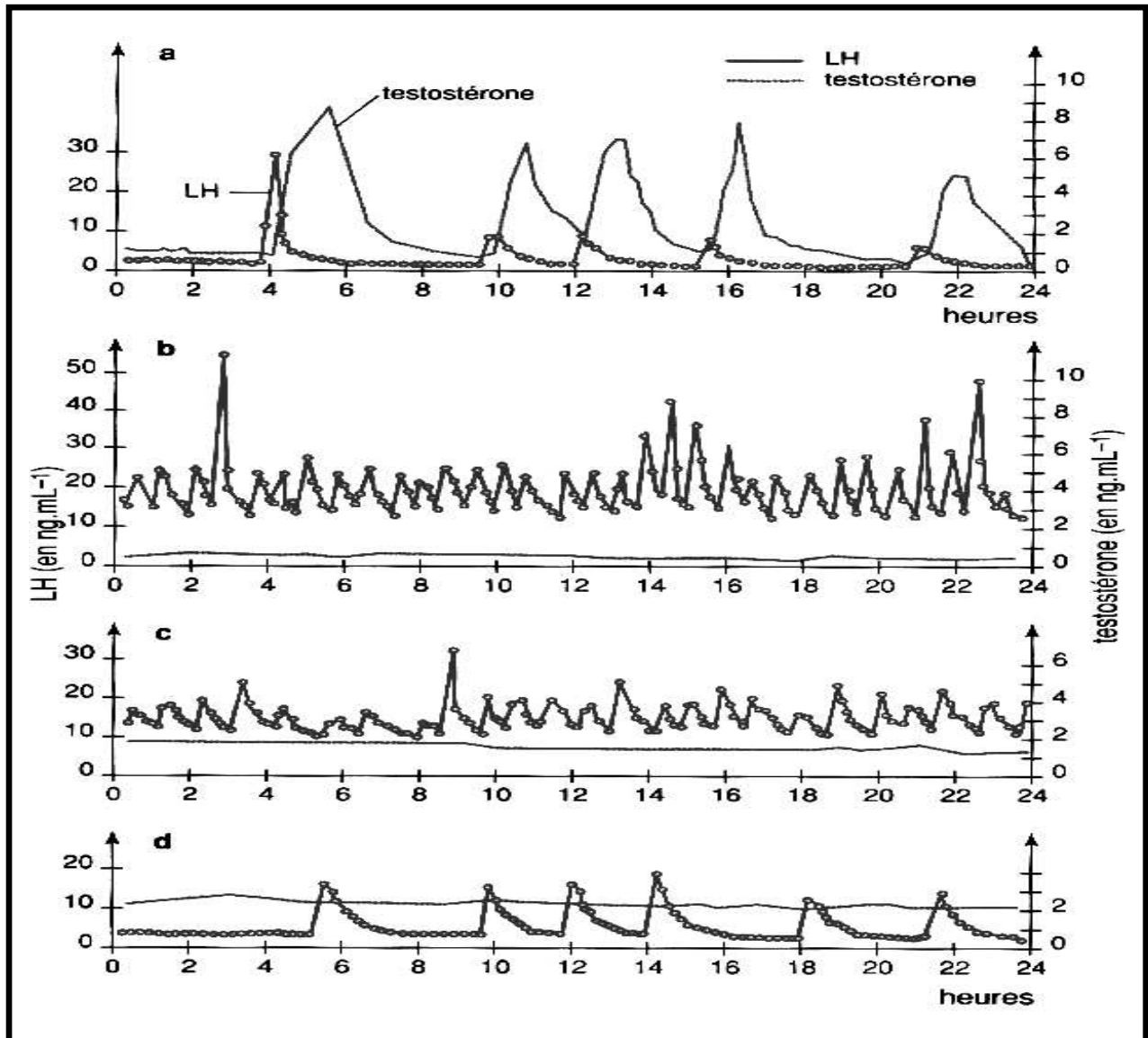
Exercice n°3:

Les graphes **a**, **b**, **c** et **d** du document suivant correspondent à l'enregistrement, chez un mammifère pubère de sexe masculin, des variations des taux sanguins de deux hormones naturelles : LH et testostérone.

Le graphe a : dans les conditions physiologiques normales.

Le graphe b : après castration.

Les graphes c et d : injections répétées de la testostérone après castration de cet animal.



- 1- Analysez ces graphes.
- 2- Quelles informations pouvez-vous dégager ?

Exercice n°4:

On se propose d'étudier la régulation des fonctions testiculaires à partir des résultats expérimentaux suivants.

Expériences	Résultats
Exp.1 : Castration bilatérale.	Chez l'enfant : <ul style="list-style-type: none">- Absence des caractères sexuels secondaires à la puberté.- stérilité. Chez l'adulte : <ul style="list-style-type: none">- Régression des caractères sexuels secondaires.- stérilité.
Exp.2 : Ablation de l'hypophyse (hypophysectomie) d'un rat pubère.	Atrophie testiculaire, stérilité et régression des caractères sexuels secondaires.
Exp.3 : Injection d'extraits hypophysaires après hypophysectomie.	Reprise du fonctionnement testiculaire pendant la durée du traitement.
Exp.4 : Injection de la LH après hypophysectomie.	Augmentation du taux sanguin de la testostérone non accompagnée de la reprise de la spermatogenèse.
Exp.5 : Injection combinée de FSH et de LH Après hypophysectomie.	Reprise de la spermatogenèse.
Exp.6 : Lésion de certains noyaux hypothalamiques ou ligature de la tige hypothalamo-hypophysaire (tige pituitaire).	<ul style="list-style-type: none">- Arrêt de la sécrétion de la FSH et de la LH.- Atrophie testiculaire : stérilité.
Exp.7 : Castration ou destruction par irradiation des cellules de Leydig.	Perte des fonctions reproductrices, hypertrophie de l'hypophyse et sécrétion augmentée de LH.
Exp.8 : Injection de la testostérone après castration.	Baisse rapide du taux sanguin de LH.
Exp.9 : Destruction par irradiation des cellules de Sertoli.	Augmentation du taux sanguin de la FSH.

- 1- Interprétez chacune de ces expériences.
- 2- Déduisez la corrélation entre le complexe hypothalamo-hypophysaire et le testicule.
- 3- Récapitulez sous forme d'un schéma de synthèse la cascade des contrôles exercés par les différents organes évoqués ci-dessus et permettant de comprendre le fonctionnement testiculaire.

Exercice n°5:

Un homme présente une lésion de l'anté-hypophyse (l'hypophyse antérieure), il est devenu stérile et montre la régression des caractères sexuels secondaires.

Quel (s) traitement (s) proposez-vous afin de :

- 1- Restaurer seulement les caractères sexuels secondaires régressés.
- 2- Corriger la stérilité et en même temps restaurer les caractères sexuels secondaires régressés.
Vous justifiez votre réponse en expliquant le mode d'action de chaque traitement.